Acceso quirúrgico de la unión cervicotorácica

P Gehanno
B Andreassian

Resumen. – Es necesario el conocimiento de la anatomía y de los accesos quirúrgicos del desfiladero cervicotorácico para la práctica de la cirugía cervical, por razones de seguridad vinculadas con la posibilidad de una hemorragia de un gran vaso de la base del cuello no controlable por vía cervical pura y también para mejorar la calidad de una exéresis tumoral, o simplemente hacerla posible.
Se podrán elegir varios accesos según las indicaciones y la eventual urgencia intraoperatoria. Manubriotomía simple o asociada a una línea divisoria horizontal que permite un acceso más amplio sobre el mediastino anterior y superior, ante una urgencia vascular o para extirpar un bocio intratorácico. Desinserción del manubrio, del tercio anterior de las clavículas y del extremo anterior de las primeras costillas, en caso de que se afecten las estructuras óseas y sobre todo ante la necesidad ocasional de constituir un traqueostoma bajo.

© 2000, Editions Scientifiques et Médicales Elsevier SAS, París. Todos los derechos reservados.

Introducción

El plastrón esternocostoclavicular constituye el obstáculo que debe sobrepasarse, dividir o separar para acceder a la unión cervicotorácica, donde se hallan en continuidad las regiones cervical y mediastínica. El plastrón está constituido medialmente por el manubrio esternal, lateralmente por las articulaciones esternoclaviculares y el tercio interno de la clavícula, con las primeras y segundas articulaciones esternocostales en un plano subyacente. El orificio superior del tórax, marcadamente oblicuo hacia arriba, tiene un límite preciso en profundidad, el plano prevertebral y los cuerpos vertebrales de C8 y de Dl, mientras que lateralmente se continúa con los huecos supraclaviculares y el desfiladero braquial.

Esta región contiene el eje visceral impar y medial constituido de atrás hacia adelante por la parte baja de la glándula tiroidea, la tráquea y el esófago. A cada lado, este espacio contiene el eje vascular principal del cuello: carótida primitiva, yugular interna con el nervio neumogástrico en el ángulo diedro posterior. El simpático cervical está pegado sobre el plano prevertebral y el conducto torácico realiza su bucle a la izquierda.

El orificio superior del tórax que delimita por debajo el campo habitual de la actividad quirúrgica de los otorrinolaringólogos debe ser accesible a sus competencias con mayor frecuencia por motivos de seguridad intraoperatorias, por necesidad de hemostasia o de seguridad oncológica, y también por razones de principio para acceder a un tumor, una fístula o a una estenosis situada en esta unión.

Condiciones de aplicación de esta cirugía y patologías implicadas (cuadro I)

Decisión intraoperatoria

En numerosas circunstancias es extemporánea de la extensión de una cervicotomía hacia el orificio superior del tórax, como por ejemplo:

— una hemorragia intraoperatoria, a menudo venosa durante la disección de un ganglio yugulocarotídeo bajo adherido al triángulo de Pirogoff a la derecha o en la parte baja de la vena yugular interna a la izquierda, o de una voluminosa adenopatía retroclavicular adherida a la vena subclavia o de una rotura venosa en la cirugía de la glándula tiroidea;

— la exploración quirúrgica de una herida del cuello con lesión vascular;

Pierre Gehanno : *Professeur des Universités, oto-rhino-laryngologie et chirurgie cervicofaciale, centre hospitalier universitaire Bichat-Claude-Bernard, 46, rue Henri-Huchard, 75877 Paris cedex 18.*
Bernard Andreassian : *Professeur des Universités, hôpital Beaujon, 100, boulevard du Général-Leclerc, 92118 Clichy cedex.*

Cuadro I. – Relación entre la indicación y la elección de la vía de acceso.

	Indicación	Vía de acceso
Urgencia	Heridas y roturas vasculares	Exéresis de clavícula o manubriotomía (lateral o total) o esternotomía
Cirugía programada	Exéresis ganglionar Bocio intratorácico Estenosis traqueal baja Abertura traqueoesofágica	Incisión manubrial o manubriotomía en T Ablación del extremo interno de la clavícula izquierda o manubriotomía lateral izquierda
Exéresis cervicomediastínica	Exéresis traqueal por cáncer de tráquea o cáncer de esófago o de glándula tiroidea Recidiva peritraqueostomal	Exéresis plastrón + traqueostomía mediastínica Exéresis plastrón + traqueostomía mediastínica + mioplastia

— la necesidad de prolongar la vía de acceso durante la cirugía de exéresis. A menudo la extensión quirúrgica hacia el orificio superior del tórax ha sido programada de manera preoperatoria a partir de los datos del diagnóstico por imágenes, pero en algunas ocasiones las imágenes están retrasadas con respecto a la realidad anatómica y la extirpación de un ganglio enclavado detrás del manubrio durante la cirugía de los cánceres diferenciados de la glándula tiroidea, o la imposibilidad de extraer con el dedo un bocio intratorácico, pueden conducir a este acceso torácico superior.

■ *Decisión programada*

Resulta del análisis prequirúrgico para el tratamiento:
— de un tumor de la glándula tiroidea con adenopatía mediastínica;
— de una estenosis traqueal torácica o cervicotorácica;
— de una fístula traqueoesofágica cervicotorácica.

■ *Decisión de una exéresis cervicomediastínica*

El concepto inicialmente quirúrgico será sustituido por el de exéresis, tanto de las vísceras en el orificio superior del tórax como del plastrón manubriocostoclavicular de cobertura, resección imperativa cuando está invadido por un tumor, la conjunción de una invasión tumoral y de una osteorradionecrosis y/o la necesidad de realizar una traqueostomía baja por debajo de la horquilla esternal. Esta cirugía se aplica a:
— las recidivas peritraqueostomales tras laringectomía total o faringolaringectomía total;
— los cánceres de la tráquea cervical y cervicotorácicos;
— los cánceres de la glándula tiroidea con invasión de la tráquea y/o de la laringe;
— los cánceres del esófago cervical con invasión de la membranosa traqueal que incluye una traqueostomía baja.

Material para el acceso al orificio superior del tórax

Es necesario disponer como mínimo de una sierra de Gigli, un escoplo y un separador de Tuffier, modelos pequeño y mediano, un raspador y una pinza gubia. Una sierra oscilante permite realizar cómodamente la manubriotomía vertical y horizontal. Cuando se ha llevado una manubriotomía, es necesario efectuar la osteosíntesis con agujas e hilos de acero.

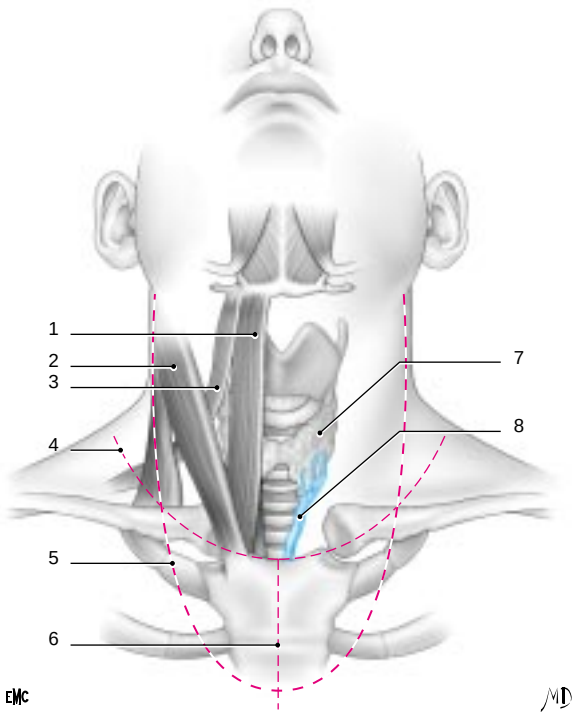

1 *Vía cervical. 1. Músculo esternotiroideo; 2. músculo esternocleidomastoideo; 3. músculo omotiroideo; 4. incisión cervical clásica; 5. incisión cervicotorácica grande; 6. trazo cutáneo inferior; 7. glándula tiroidea; 8. vena polar inferior.*

Métodos quirúrgicos

ACCESO MEDIAL AL ORIFICIO SUPERIOR DEL TÓRAX

■ *Posibilidades de la vía cervical* (*fig. 1*)

A menudo, la colocación en hiperextensión de la cabeza del paciente cuyos hombros han sido puestos sobre un cojín duro, la sección de los músculos infrahioideos y eventualmente la sección al ras de sus inserciones esternales y claviculares de las extremidades anteriores del esternocleidomastoideo permiten abrir de manera suficiente el orificio superior del tórax para extirpar una adenopatía enclavada detrás del manubrio o hacer la hemostasia de una vena polar inferior de la glándula tiroidea.



2 *Manubriotomía.*

Abertura manubrial medial

Efectuada por medio de la sierra oscilante, o en su defecto con el escoplo, la realización de una abertura manubrial medial de 4 a 5 cm, tras la colocación de un pequeño separador de Tuffier, permite obtener un espacio de aproximadamente 2 a 3 cm que puede contribuir a la hemostasia o al desenclavamiento de un bocio intratorácico extirpable por vía cervical exclusiva gracias a un despegamiento cutáneo simple.

Realización de una manubriotomía total (*fig. 2*)

Esta vía de acceso asocia una sección vertical medial del manubrio y un trazo horizontal situado por debajo, de la primera o de la segunda articulación condroesternal. Este trazo puede abarcar la totalidad de la anchura del manubrio o sólo implicar la mitad yendo de la parte baja de la sección vertical para dirigirse hacia afuera, ya sea a la izquierda o a la derecha.

Dependiendo de que esta manubriotomía haya sido prevista o no, la incisión cutánea prevé esta extensión, de lo contrario se deberá empalmar una incisión cutánea vertical medial.

La sección vertical del manubrio se efectúa con sierra oscilante, mientras que la sección horizontal puede realizarse por medio de la sierra de Gigli que se recupera entre el primer o el segundo espacio intercostal o entre el segundo y el tercer espacio; también puede efectuarse con la sierra oscilante, lo cual resulta una necesidad si sólo es parcial.

Esternotomía total (*fig. 3*)

Ha de reservarse para las grandes urgencias vasculares.

ACCESO LATERAL

Acceso lateral o anterolateral

Puede realizarse por la exéresis del tercio interno de la clavícula, con una compleja desarticulación esternoclavicular.

Ablación del tercio interno de la clavícula

La sección clavicular será efectuada en la unión del tercio interno y de los dos tercios externos. Debe hacerse en forma subperióstica para limitar el riesgo de lesión venosa. Es necesario desinsertar, en contacto con el borde superior de la clavícula, las inserciones tendinosas del esternocleidomastoideo. Teniendo de este modo un contacto subperióstico, se proseguirá alrededor de todo el hueso con un raspador de tipo Obweigeser. Una vez hecho esto, se pasa una sierra de Gigli entre el hueso y el periostio y se realiza la sección. A continuación, se puede traccionar hacia adelante y hacia arriba el tercio interno de la clavícula con unos alicates, prosiguiendo siempre con un raspador el despegamiento subperióstico en dirección a la articulación esternoclavicular. La penetración en la articulación va a efectuarse por arriba, por delante y por abajo con bisturí eléctrico, aunque esto sólo permitirá una mínima acentuación de la luxación clavicular hacia adelante. Es necesario tomar unas tijeras curvas grandes para seccionar los potentes ligamentos esternoclaviculares posteriores (permaneciendo siempre en estrecho contacto con el hueso) y permitir el desenclavamiento de la cara clavicular retromanubrial que permitirá la ablación del tercio interno de la clavícula. La desarticulación esternoclavicular es larga y en caso de extrema urgencia, como una hemorragia incontrolable por la sección y la luxación hacia adelante de la clavícula, puede que deba preferirse una sección del manubrio verticalmente sobre la línea media y luego en forma horizontal entre la primera y la segunda costilla, lo que permitirá levantar rápidamente un hemiplastrón esternoclavicular y acceder de manera lateral al desfiladero cervicotorácico.

Manubriotomía

La manubriotomía parcial con resección del primer cartílago costal, bien descrita por D Grunenwald, ofrece la ventaja de su simplicidad y rapidez. Tiende a paliar las dificultades encontradas en la realización de la exéresis de la clavícula situada incluso en contacto con las lesiones a las cuales se debe acceder y permite evitar las secuelas secundarias de algunas exéresis de la clavícula, puesto que la reparación es anatómica y sólida.

NECESIDAD DE UNA RESECCIÓN ÓSEA

La desarticulación del plastrón esternocostoclavicular, que incluye todo o una parte del manubrio esternal, el tercio interno de ambas clavículas y el extremo anterior de la primera y eventualmente de la segunda costilla, puede ser una necesidad oncológica como ya se ha evocado, principalmente durante las recidivas traqueostomales, pero también

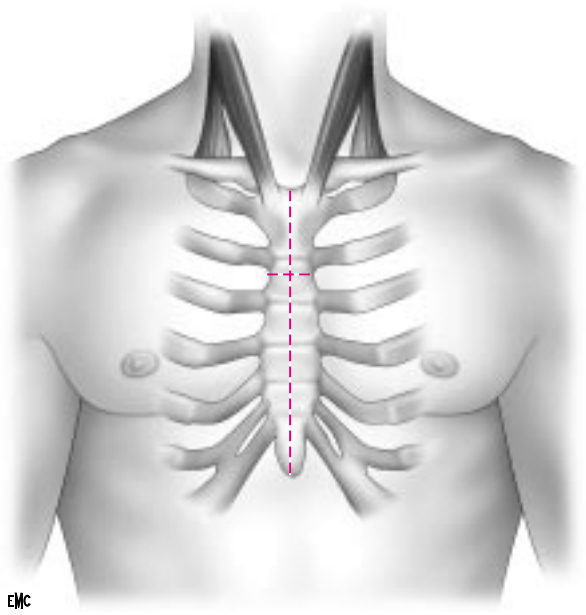

3 *Esternotomía.*

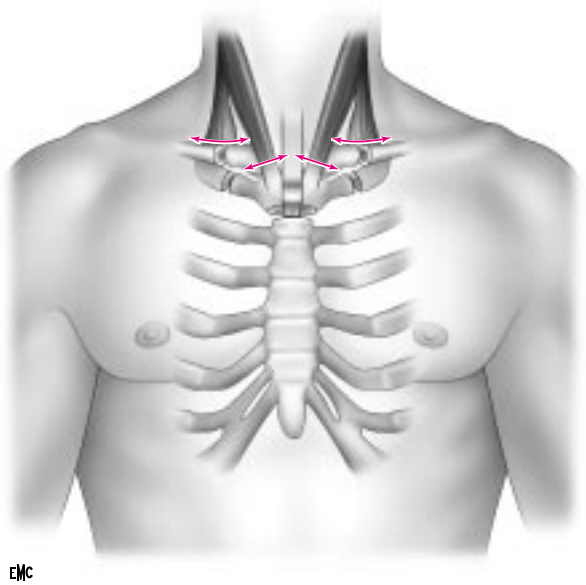

4 *Resección del plastrón esternoclavicular.*

puede ser una necesidad anatómica cuando una operación de exéresis traqueolaríngea o traqueolaringotiroidea sólo puede terminar con la constitución de un traqueostoma bajo, teniendo en cuenta la longitud de la tráquea restante. En consecuencia, este traqueostoma que va a proyectarse entre el extremo interno de las primeras o segundas costillas obliga a realizar una resección ósea más o menos extensa.

■ *Resección del plastrón esternoclavicular* *(fig. 4)*

— Cuando una recidiva peritraqueostomal necesita la resección del plastrón esternocostoclavicular, se debe diseñar previamente una resección cutánea antes de la resección ósea. En la periferia de esta resección cutánea, que es circular y que debe preverse amplia alrededor del traqueostoma, los planos subcutáneos se despegarán con bisturí eléctrico por delante de la clavícula, de las primeras y las segundas costillas y del manubrio hasta el nivel de la unión con el cuerpo del esternón.

— Cuando no debe hacerse resección cutánea, el acceso óseo se obtiene descendiendo un colgajo cervical, o empalmando en la parte más alta de la curva del colgajo cervical un trazo vertical que desciende hasta la unión del manubrio y del cuerpo del esternón. La cara anterior del manubrio, de las primeras y segundas costillas y de las clavículas se expondrá con bisturí eléctrico pasando lateralmente por debajo de las inserciones del pectoral mayor.

La sección de las clavículas se realiza como se ha indicado anteriormente por medio de la sierra de Gigli en situación subperióstica. A continuación y a cada lado, la cabeza de la primera costilla es liberada en su cara anterior con bisturí eléctrico y separada de los músculos intercostales supra y subyacentes de manera que se pueda rodear la cara profunda del hueso con un raspador de Obweigeser y pasar un costótomo. Esta maniobra puede extenderse a la cabeza de las segundas costillas en caso de necesidad de una resección esternal situada más abajo.

Una vez que se han seccionado las clavículas, la cabeza de las primeras costillas y eventualmente las segundas costillas, el plastrón esternocostal sólo se mantiene por el componente esternal que será seccionado horizontalmente entre la primera y la segunda costilla o entre la segunda y la tercera. La sección horizontal del manubrio se puede realizar por medio de la sierra oscilante o de la sierra de Gigli. Si se utiliza una sierra de Gigli, se efectuará el despegamiento previo de la cara posterior del manubrio, lo que permitirá que la sierra pase. Dicho despegamiento se hará con una pinza grande curva de Kocher, la cual al reaparecer del lado opuesto permitirá la introducción entre sus mandíbulas de la sierra de Gigli.

Cuando el conjunto de este complejo óseo es despegado, hay que progresar cuidadosamente a su cara profunda con la punta de las tijeras de Metzenbaum, de la periferia hacia el centro, a la derecha y a la izquierda y de abajo hacia arriba. En caso de resección cutánea asociada por recidiva peritraqueostomal, se procede en bloque con el componente cutáneo y la tráquea adyacente que será seccionada entonces en el tórax, generalmente a nivel del tronco arterial braquiocefálico, para permitir la resección del conjunto piel- plastrón-tráquea y reconstruir un nuevo traqueostoma. Es este fragmento torácico de la tráquea el que será suturado en el centro de un orificio constituido en un colgajo musculocutáneo en caso de resección oncológica compleja.

Si es necesario realizar una resección cutánea simultáneamente con la resección ósea, lo cual es el caso de las intervenciones de exéresis por recidiva peritraqueostomal, deberá practicarse un colgajo musculocutáneo en medio del cual se realizará el traqueostoma. Si bien suele elegirse el colgajo musculocutáneo del pectoral mayor por su facilidad de ejecución, debe preferirse el del dorsal ancho. Cuando no existe resección cutánea imprescindible por una extensión oncológica, será necesario a pesar de todo asegurarse de una disponibilidad cutánea suficiente para que los tegumentos preesternales puedan invaginarse suficientemente en el mediastino superior con el fin de que la tráquea pueda ser suturada. Esta invaginación se puede obtener por la realización de un gran colgajo torácico superior bipediculado, descrito por Grillo, que conlleva una incisión grande prexifoidea que prosigue hasta 10 cm por debajo y hacia afuera de las mamilas y que permitirá un despegamiento de la totalidad de los planos cutáneos torácicos anteriores por delante del esternón y de la parrilla costal. Este despegamiento permite una ascensión de este gran colgajo bipediculado una decena de centímetros a nivel de su parte anterior. Este colgajo actualmente suele ser reemplazado por una gran incisión cervicotorácica en collar descendente muy bajo sobre el esternón

que será levantado para la exéresis cervicomediastínica y se invaginará seguidamente para recibir una traqueostomía mediastínica baja.

Complicaciones

Se trata esencialmente de complicaciones hemorrágicas que van a implicar sobre todo los troncos venosos que se hallan muy cerca del extremo interno de la clavícula y de la cara posterior de la articulación esternoclavicular.

A la derecha, es el extremo de la vena subclavia y el triángulo de Pirogoff, a la izquierda, es la vena subclavia y el tronco venoso innominado. Si aparece una hemorragia, resulta necesario taponarla con el dedo, si la vena se visualiza suficientemente bien se pasará un monofilamento y se hará un punto en X sobre la herida venosa. De lo contrario se taponará la brecha y se proseguirán las secciones óseas de manera que se pueda exponer la herida vascular. La ventilación en presión positiva minimiza el riesgo de embolia gaseosa.

A la izquierda es posible que se produzca una herida del conducto torácico. Si no puede ser suturada y si no se cierra con suficiente rapidez en el período postoperatorio, podrá ser operada secundariamente por toracotomía derecha para ligadura.

La prevención de las ulceraciones arteriales recurre a la utilización frecuente de buenos colgajos musculocutáneos.

Cualquier referencia a este artículo debe incluir la mención del artículo original: Gehanno P et Andreassian B. Abord chirurgical de la jonction cervicothoracique. Encycl Méd Chir (Editions Scientifiques et Médicales Elsevier SAS, Paris, tous droits réservés), Techniques chirurgicales - Thorax, 42-203, Tête et cou, 46-525, 1998, 4 p.

Bibliografía

[1] Gehanno P, Andreassian B, Guedon C, Veber F, Perreau P, Alalouf P. La chirurgie des récidives péricanulaires et des tumeurs étendues de la trachée. *Ann Oto Laryng* 1985 ; 102 : 105-107

[2] Grunenwald D, Spaggiari L, Girard P, Baldeyrou P. Transmanubrial approach to the thoracic inlet. *J Thorac Cardiovasc Surg* 1997, 958-959

[3] Marwan S, Abouljoud, Farouck N, Obeid H, Horst M, Victor J et al. Arterial injuries of the thoracic outlet : a ten-year experience. *Am J Surg* 1993 ; 59 : 590-595